(Aus dem pathologischen Institut der Universität Rostock.)

Ischiopagus monosymmetros (oder Duplicitas anterior) beim Kalb.

Inaugural-Dissertation

zur

Erlangung der Doktorwürde

der

medizinischen Fakultät zu Rostock,

vorgelegt von

Max Hanck

aus Stavenhagen i./M.

Rostock 1911.

Sonderabdruck aus den
Sitzungsberichten und Abhandlungen der naturforschenden Gesellschaft zu Rostock.
Neue Folge. — Band III. 1911.

(Aus dem pathologischen Institut der Universität Rostock.)

Ischiopagus monosymmetros (oder Duplicitas anterior) beim Kalb.

Inaugural-Dissertation

zur

Erlangung der Doktorwürde

der

medizinischen Fakultät zu Rostock,

vorgelegt von

Max Hanck

aus Stavenhagen i./M.

ACAD. MEDICAL BIBL.

Rostock 1911.

Gedruckt mit Genehmigung der medizinischen Fakultät
zu Rostock.

Referent: Professor Dr. Schwalbe.

Meinen lieben Eltern!

Digitized by the Internet Archive
in 2026

https://archive.org/details/IA41551525_0036

Der vorliegende Fall wurde dem pathologischen Institut der Universität Rostock von Herrn Tierarzt Krüger zu Laage i. Meckl., dem auch an dieser Stelle hierfür verbindlichst gedankt sei, überwiesen.

Das Monstrum wurde am 10. Juli 1910 auf dem Domanium Kronskamp bei Laage von einer 4 Jahre alten, rotbunten Kuh, die zum zweiten Male kalben sollte, geboren. Bei Ankunft des Tierarztes war das Kalb zur Hälfte geboren, also Kopf, Brust und Vorderbeine waren bereits ausserhalb der Scheide zu sehen. Da aber das Kalb wegen unüberwindlicher Hindernisse nicht weiter entwickelt werden konnte, musste die Halbierung desselben intrauterin vorgenommen werden. Darauf war es möglich, das Kalb zu bekommen und es erschien am hinteren Ende desselben gleichsam noch ein zweites vollständig entwickeltes Tier.

Aeussere Gestaltung.

Es handelt sich um einen rotbraun und weiss gesprenkelten Ischiopagus mit 2 völlig getrennten Köpfen und 2 Paar getrennten Vorderextremitäten (s. Abbildung I). Auch der Thorax ist beiderseits doppelt angelegt und völlig getrennt. An allen diesen Teilen finden sich keine, wenigstens keine äusserlich sichtbaren Abweichungen vom Normalen (Abbildung I). Die Wirbelsäule ist jederseits, wie an den Dornfortsätzen durchzufühlen ist, bis in die untersten Partien hindurch getrennt und geht beiderseits in einen Schwanz über (Abbildung II). Jede Wirbelsäule ist kurz vor dem Becken stark skoliotisch nach aussen gekrümmt. Dagegen fehlt jegliche Trennung der Bauchdecken. Ebenso ist nur ein einziger Beckenring, jedoch 2 Kreuzbeine enthaltend, durchzufühlen. In

der Beckengegend fallen zunächst 2, dem äusseren Anschein nach völlig normale hintere Extremitäten auf, die gleichsam 1 Paar bilden, von dem die rechte deutlich mit der zur rechten Wirbelsäule gehörigen Beckenschaufel in Zusammenhang steht, während mit der linken normalen Extremität dasselbe Verhältnis zu der der linken Wirbelsäule zugehörigen Beckenschaufel besteht. Ausserdem ist noch eine gemeinsame, mittlere, dritte hintere Extremität vorhanden, die mit einer durchfühlbaren Platte in Verbindung steht, welche den mittleren Partien der beiden Beckenanlagen entspricht (s. Abbildung II). Diese gemeinsame Extremität erweckt den Anschein, als ob sie aus zwei Hinterbeinen zusammengesetzt sei; sie ist nach ihrem unteren Ende zu kolbig aufgetrieben und weist statt zweier Klauen drei auf, von denen die mittlere deutlich als aus 2 Klauen bestehend erscheint, worauf vor allem auch eine ungefähr in der Mitte der Hornsubstanz verlaufende Längsrinne schliessen lässt (s. Abbildung II). Die Grössenverhältnisse dieser drei Klauen untereinander sind ziemlich die gleichen und weichen auch von denen der normalen Beine nicht ab.

Nabel und Nabelschnur sind einfach vorhanden. Das Perineum ist breit und enthält in der Symmetrieebene zwischen zwei durchfühlbaren und vorspringenden knöchernen Höckern zwei fast erbsengrosse Analöffnungen, die in gleicher Höhe liegen und durch eine fast $^1/_2$ cm dicke häutige Wand von einander getrennt sind. 1 cm oberhalb dieser Oeffnung, ebenfalls in der Symmetrieebene, ist ein 2 cm langes und $1^1/_4$ cm breites schwanzartiges, mit Haaren bedecktes Hautstück gelegen; seitlich von diesem liegen in je 3 cm Entfernung die beiden 26 cm langen Schwänze. Direkt unterhalb der Analöffnungen befinden sich 2 stricknadeldicke, fast $^1/_2$ cm lange spaltförmige Oeffnungen, die jedoch blind endigen. An diese schliesst sich nach unten ein ähnliches, wie oben beschriebenes schwanzähnliches Hautstück an von 4 cm Länge und fast 2 cm Breite. Ferner sieht man nach dem Bauch zu, 10 cm von dem eben bezeichneten Gebilde entfernt, 2 sackförmige, ebenfalls von behaarter Haut überzogene Läppchen, deren Wände gegeneinander verschieblich sind, und die eine Länge von 2 cm aufweisen. Sie sind beide jederseits 3 cm von der Symmetrieebene entfernt.

Im ganzen betrachtet, erscheint der linke Individualteil ein wenig kräftiger entwickelt als der rechte. Auch beträgt die Länge des linken Kalbes 4 cm mehr (von der Schnauze bis zum Steiss gemessen 74 cm) als die des rechten.

Wie bereits in dem Bericht des Herrn Tierarztes Krüger erwähnt ist, wurde das Kalb intrauterin halbiert, und zwar ist die Wirbelsäule des rechten, weniger gut entwickelten Kalbes an der Grenze zwischen mittlerem und unterem Drittel durchschnitten, desgleichen die Weichteile dieser Gegend mitsamt den Bauchdecken. Zwecks Herstellung der Photographien wurden die Wirbelsäulenenden wieder miteinander befestigt und die Bauchhaut vernäht.

Beschreibung der inneren Organe.

Die Sektion begann mit Eröffnung der vernähten Stelle. Alsdann wurde mit einem Schnitt rechts am Nabel vorbei die gemeinsame Bauchhöhle und im Anschluss daran die beiden Brusthöhlen eröffnet.

Beide Brusthöhlen sind vollständig getrennt. Der Brustkorb bietet beiderseits keinerlei Besonderheiten.

Die Brustorgane des linken[1]) Kalbes zeigen keinen Situs inversus. Die Lungen sind stark gelappt. Die linke Lunge weist, wie normal ist, drei Lappen auf; die rechte Lunge zeigt eine normale Vierteilung, der Spitzenlappen ist nicht geteilt, jedoch auffallend lang gestielt. Am Herzen ist ein vollständiger Herzbeutel mit normaler Umschlagstelle vorhanden. Die Herzspitze liegt in der Höhe der 5. Rippe; die Längsachse des Herzens ist ventral und etwas nach links gerichtet. Ausserdem ist es um seine Längsachse so verschoben, dass die Kante des rechten Ventrikels und das rechte Herzohr fast ganz kranialwärts gerichtet sind und die linke Ventrikelkante und das linke Herzohr nach links hinten sehen. Die Kranzfurche stellt, besonders an der vorderen Seite, im Vergleich zum normalen Kalbsherzen eine ausserordentlich tiefe Rinne dar, ebenso die hintere Längsfurche, während der Sulcus longitudinalis anterior nur schwach angedeutet ist. Ausserdem erscheint die Form des linken Herzens im Vergleich zum rechten beträchtlich verbreitert und die Entfernung von der Kranzfurche zur Spitze verkürzt. Die Herzohren erscheinen vergrössert und als schlaffe Säcke, ebenso sind die Vorhöfe beträchtlich vergrössert und schlaffwandig. Beim Aufschneiden des Herzens fällt die sehr dünne Wandung der Ventrikel, besonders des linken, auf. Der rechte Vorhof ist stark vergrössert; die rechte Atrioventrikularklappe zeigt ausser dem Verhalten der Papillarmuskeln keine auffallenden Besonderheiten; nur ein Papillarmuskel steht mit ihr in Verbindung, der zweite zeigt keine Sehnenfäden und zieht, ohne die Klappe zu berühren, quer von einer Ventrikelwand zur andern. Das Pulmonalostium zeigt seine 3 voll entwickelten Klappen. Die Wand der A. pulmonalis ist mit der der Aorta fast untrennbar verwachsen. Der linke Vorhof ist zwar beträchtlich kleiner als der rechte, jedoch immerhin noch grösser als in normalen Verhältnissen. Die linken Atrioventrikularklappen und der gleichseitige Ventrikel weisen keine Besonderheiten auf. Das Aortenostium ist verhältnismässig eng, zeigt jedoch seine normalen 3 Klappen. Das Lumen der Aorta selbst ist auffallend eng und die Wandung verhältnismässig dünn.

---

[1]) Anm. Im Anschluss an Schwalbe unterscheide ich eine Hauptsymmetrieebene und zwei Individualteile. Diese werden, wie aus der Photographie ersichtlich, am einfachsten als rechter und linker Individualteil oder kurzweg rechtes und linkes Kalb bezeichnet.

Beim rechten Kalb finden sich keine Abnormitäten in der Lagerung der Brustorgane. Zwerchfell und Pleura waren hier teilweise zerstört durch die intrauterine Halbierung. Die Trachea ist wie in normalem Zustande leicht seitlich komprimiert. Die Lungen sind gut ausgebildet und zeigen beide keine abnorme Lappung. Der Herzbeutel ist ohne Besonderheiten. Die Längsachse des Herzens ist ebenfalls ventral und ein wenig nach links gerichtet, jedoch fehlt die beim linken Herzen auffallende Drehung um die Längsachse. Am Herzen selbst fallen im Vergleich zu links wesentlich kleinere Vorhöfe und Herzohren auf. Längs- und Kranzfurchen sind normal ausgebildet. Die Aorta zeigt bedeutend grösseres Lumen und dickere Wandung als links. Die Herzschnitte ergeben keinerlei nachweisbaren Veränderungen.

Das Zwerchfell ist doppelt angelegt und beiderseits völlig getrennt. Links sind deutlich das Foramen venae cavae, der Hiatus aorticus und Hiatus oesophageus nachzuweisen, während eine genaue Untersuchung rechts wegen der oben erwähnten teilweisen Zerstörung nicht mehr möglich ist. Doch finden sich an den Ueberresten auch keinerlei Anhaltspunkte für Anomalien.

Die Peritonealhöhle ist beiden Individualteilen gemeinsam. Oesophagus und Magen sind doppelt vorhanden. Letzterer ist beiderseits in allen seinen 4 Teilen (Pansen, Haube, Psalter, Labmagen), rein äusserlich betrachtet, gut ausgebildet. Der Labmagen ist, — besonders fällt dies rechts auf, — grösser als der Pansen, was bekanntlich für ein neugeborenes Kalb normal ist. In dem aufgeschnittenen linken Magen finden sich im Pansen die normalerweise vorhandenen Haupt- und Nebenpfeiler deutlich hervorgehoben; in der Haube findet sich die normale leistenartige Schleimhaut; die Haubenpsalteröffnung ist durchgängig. Auch Psalter und Labmagen bieten an der Innenfläche keine Abnormitäten.

In dem aufgeschnittenen, rechten Magen sind im allgemeinen dieselben Verhältnisse wie links, nur ist die Ausbildung der Haupt- und Nebenpfeiler im Pansen kaum bemerkbar.

Duodenum ist beiderseits völlig getrennt. Der nachfolgende Teil des Dünndarms lässt sich links fortwährend verfolgen und bietet keine Besonderheiten. Rechts ist er durch die geburtshülfliche Operation mehrfach durchschnitten, so dass sich wenig über ihn feststellen lässt. 1,78 m vor der Ileocoecalklappe vereinigt sich der linke Dünndarm mit dem 111 cm langen Reste des Dünndarms des rechten Kalbes. Ein Meckelsches Divertikel an dieser Stelle ist nicht vorhanden. Das Stück des von jetzt ab gemeinsamen Dünndarms weist ebenfalls keine Besonderheiten auf. Das Coecum hat eine Länge von 15 cm. Der 1,37 cm lange Dickdarm mündet, nachdem er noch eine deutliche Ansa spiralis, deren Schlingen teilweise ziemlich fest miteinander verbacken sind, gebildet hat, im kleinen Becken unmittelbar hinter der Symphyse spitzwinklig mit einer ca. kirschkerngrossen Oeffnung in einen weiten, 20 cm hohen und nach oben sich bis zu 18 cm verbreiternden Sack, der das ganze Becken ausfüllt und mit geringen Mengen von Kotbestandteilen angefüllt ist. Dieser Sack ist, wie weiter unten ersichtlich wird, als Kloake aufzufassen. $^1/_2$ cm weiter links vorne von dieser Einmündungsstelle stösst zu dieser Kloake ein mit dem Nabel in Zusammenhang stehender, 27 cm langer, spindelförmiger Sack, dessen Wände aneinanderliegen, jedoch gegeneinander verschieblich sind. In seiner grössten Breite, in der Mitte nämlich, misst er 8 cm. Das Lumen dieses Sackes ist an der Einmündungsstelle etwa von der Dicke eines Mittelfingers. Er dürfte als Urachus aufzufassen

sein. Mit der Kloake stehen die beiden bei der äusseren Beschreibung erwähnten Analöffnungen in Verbindung.

Die Leber ist ebenfalls doppelt angelegt. Die des linken Kalbes ist gut entwickelt und gross. Es ist eine am ventralen Leberrand, in der zugehörigen Fossa gelegene Gallenblase vorhanden. Es lassen sich Lobus quadratus und Lobus caudatus von einander abgrenzen; an letzterem kann man auch deutlich Processus papillaris und Processus caudatus unterscheiden, die beide durch eine zwischen Pfortader und Hohlvene gelegene Brücke miteinander verbunden sind. Die rechte Leber ist bedeutend kleiner als die des linken Kalbes. Sie enthält eine gut ausgebildete Gallenblase; eine deutlich ausgesprochene Lappenbildung wie rechts ist jedoch nicht nachzuweisen. Ausserdem ist ein grösserer Bezirk der linken Hälfte durch die intrauterine Halbierung zerstört worden.

Das Pankreas ist links gut entwickelt und liegt rechts von der Medianebene des entsprechenden Kalbes. Bei dem rechten Zwilling sind wegen der voraufgegangenen Zerstörung keine Reste deutlich nachzuweisen.

Die Milz ist ebenfalls doppelt vorhanden und zeigt beiderseits keine Abweichungen vom Normalen.

Harnorgane: Jedes Kalb hat zwei vollständig ausgebildete Nieren, die an normaler Stelle, jedes Paar zu beiden Seiten der betreffenden Wirbelsäule, gelegen sind. Die Form der Nieren ist länglich oval. Sie zeigen die normale ausgesprochene Lappung. Von den beiden lateral gelegenen Nieren konnten keine Einmündungsstellen der Ureteren aufgefunden werden; jedoch ist eine Einmündung in die Kloake wohl mit Sicherheit anzunehmen, wenn auch eine solche nicht nachgewiesen wurde. Da aber das Kalb uns nicht unverletzt übergeben wurde, ist eine absolut sichere Aussage hierüber nicht zu machen. Die beiden median gelegenen Nieren, also die linke des rechten Kalbes und die rechte des linken, führen jedoch zu ziemlich symmetrisch liegenden seitlichen Punkten der Kloake, die beiderseits ungefähr 12 cm oberhalb der Einmündungsstelle des Darms in dieselbe gelegen sind.

Geschlechtsorgane: Urogenitalöffnungen sind nicht vorhanden. Statt äusserer Genitalien finden sich die bei der äusseren Beschreibung der Dammgegend bezeichneten Läppchen und Säckchen, die keine Anhaltspunkte für das Geschlecht des Individuums geben. Die inneren Genitalien, die nur zu zweien vorhanden sind, dürften retinierten Hoden entsprechen und liegen seitlich von dem als Kloake gedeuteten Sack, sind mit diesem, sowie der Beckenmuskulatur nur durch sehr lockere Bindewebszüge verbunden und zeigen keinerlei Ausführungsgang. Die mikroskopische Untersuchung dieser beiden Organe ergab, dass es sich um Hoden handelte.

Auf das Gefässsystem im allgemeinen soll hier, da die Verhältnisse im wesentlichen wenig vom Normalen abweichen, nur soweit sich etwas Bemerkenswertes fand, eingegangen werden. Die Aorten sind in beiden Individualteilen gänzlich von einander getrennt, dabei ist jedoch zu beachten, dass die des rechten Kalbes ein bedeutend grösseres Lumen und wesentlich stärkere Wandung aufweist als die des linken. Jede Aorta teilt sich jederseits ungefähr am Beginn des Kreuzbeins in eine rechte und linke A. iliaca communis. Bei der linken A. iliaca communis des linken Kalbes und dem rechten gleichnamigen Gefäss des rechten Zwillings ist eine ausgesprochene Teilung in A. iliaca ext. und A. hypogastrica nachweisbar. Erstere ist beiderseits kräftig entwickelt und geht als

A. femoralis weiter zu je einer der beiden normalen hinteren Extremitäten. Die zugehörige A. iliaca int. ist auf beiden Seiten sehr schwach ausgebildet und zieht beiderseits an der oberen und vorderen Kante des Schambeines nach der Symphyse zu. Die rechte A. iliaca communis des linken Kalbes ist im Vergleich zur linken bedeutend kleiner und versorgt den linken Teil der gemeinsamen Beckenhöhle. Die linke A. iliaca communis des rechten Kalbes fällt durch ihre Stärke auf. Sie gibt einen sehr voluminösen Ast für die rechte gemeinsame Beckenhälfte ab, der durch einen zwischen dem rechten Kreuzbein und der Knochenplatte, mit der die gemeinsame Extremität in Verbindung steht, gelegenen Spalt hindurchtritt und nur die gemeinsame Extremität versorgt, und einen am hinteren oberen Rand des Beckens entlang laufenden und zur Haut ziehenden Zweig ab.

Ausserdem gibt jede Aorta an der Teilungsstelle in die beiden Aa. iliacae communis eine äusserst kräftig entwickelte Nabelarterie ab, die sich beide im gemeinsamen Nabel vereinigen und auch in der Nabelschnur noch doppelt vorhanden sind. In letzterer finden sich ebenfalls die Venen doppelt vor. Vom Nabel an einwärts ist jedoch nur eine Vene vorhanden, die ca. 10 cm hinter dem Nabel, (da das Präparat in etwas defektem Zustande eingeliefert wurde), abgetrennt ist, sich aber an der oben beschriebenen, auffallend grossen Leber des linken Kalbes wieder auffinden lässt.

Die beiden äusserlich als normal erscheinenden hinteren Extremitäten ergaben bei eingehenderer Untersuchung hinsichtlich ihrer Muskulatur-, Gefäss- und Nervenverhältnisse keinerlei Besonderheiten. Bevor wir nun zur Beschreibung der gemeinsamen dritten hinteren Extremität kommen, möge eine kurze Uebersicht über die normale Anatomie der Beckengliedmasse des Kalbes nach Elbenberger und Baum vorausgeschickt werden, da ich nicht ohne weiteres bei allen Medizinern diese Kenntnis voraussetzen kann, meine Arbeit aber auch ohne besonderes Studium verständlich sein möchte. Zugleich trifft diese Beschreibung für die beiden normalen Extremitäten des von mir untersuchten Kalbes zu.

A. Skelett.

Die Beckenknochen bestehen wie beim Menschen aus Ossa ilium, Ossa ischii und Ossa pubis.

Das Os ilium ist zusammengesetzt aus dem Darmbeinflügel und der Darmbeinsäule. An der äusseren Fläche der ersteren fällt die Linea glutaea auf. Der kraniale, etwas konkave Rand ist die Crista iliaca. Der mediale Rand bildet die tiefe Incisura ischiadica major, an die sich die Spina ischiadica anschliesst. Am medialen Ende der Crista iliaca befindet sich das Tuber sacrale, am lateralen das Tuber coxae.

Der mediale Rand des Os pubis bildet mit dem der andern Seite die Symphysis ossium pubis, der kaudale und laterale Rand helfen das For. obturator. begrenzen, der kraniale Rand ist zum Pecten ossis pubis verdickt; er besitzt ganz in der Nähe der Symphysis das Tuberculum pubicum.

Das Os ischii besteht aus den beiden Aesten, die sich kaudal zu dem breiten unpaaren Körper verbinden. Der laterale Rand enthält die Incisura ischiadica minor, der kraniale trägt zur Begrenzung des Foram. obturat. bei; der mediale Rand verbindet sich mit dem der andern Seite zur Symphysis ossium ischii. Da, wo der laterale und der kaudale Rand zusammenstossen, entsteht das Tuber ischiadicum, das in 3 starke Fortsätze ausgeht. Der laterale Ast des Sitzbeins bildet den grösseren Teil der Gelenkpfanne und verbindet sich in ihr mit dem Darm- und Schambein. Sein dorsaler Rand geht nach der Darmbeinsäule zu in die Spina ischiadica über. Letztere besitzt beim Rind an ihrer lateralen Seite 5—8 fast senkrecht und parallel untereinander verlaufende Knochenleisten. Das For. obturat. ist sehr gross.

Os femoris: Hieran unterscheiden wir ein Caput mit einer relativ kleinen Fovea und ein Collum. Lateral wird letzteres von dem Trochanter major überragt. An der hintern Fläche geht von diesem eine starke Crista intertrochanterica post zu dem eine flache Beule bildenden Trochanter minor, wodurch eine tiefe Fossa trochanterica entsteht. Die Vorderfläche des Corpus ist glatt, während die hintere Fläche grösstenteils rauh ist. Am distalen Ende befinden sich der Condylus med. et lat., die an der Hinterseite durch die tiefe Fossa intercondyloidea von einander getrennt sind. Seitlich befindet sich an jedem Condylus ein Epicondylus. An der vorderen Seite ist die Gleitfläche für die Kniescheibe gelegen, die Facies patellaris.

Tibia: Das Corpus tibiae ist im mittleren Drittel dreikantig, die vordere Kante ist die Crista tibiae, deren proximales Ende zur Tuberositas tibiae verdickt ist. Das proximale Endstück enthält die beiden Condyli tibiae, die durch die Eminentia intercondyloidea getrennt sind. Hinten werden sie durch die Incisura poplitea getrennt. Das distale Endstück ist schmaler als das proximale, jedoch breiter als der Körper und trägt zur Verbindung mit dem Os tarsi tibiale eine nach hinten gerichtete Cochlea tibiae, die aus einem stark vorspringenden Schraubenkamm und 2 tiefen seitlichen Schraubenrinnen besteht. Beiderseits wird die Gelenkschraube von einem beulenartigen Bandhöcker, dem Malleolus tibialis und fibularis überragt.

Fibula: Das proximale Ende derselben wird durch einen vom lateralen Condylus der Tibia entspringenden Fortsatz angedeutet. Ein eigentliches Wadenbein findet sich beim Kalb fast nie. Dagegen ist das fussseitige Endstück als Malleolus lat. immer vorhanden.

Tarsus: Besteht aus 5 Knochen:

1. Os tarsi tibiale trägt an der vorderen und an der proximalen Fläche die Trochlea tali.
2. Os tarsi fibulare liegt plantar und lateral von letzterem und zerfällt in Corpus und Sustentaculum tali. Ersteres bildet an seinem proximalen Ende das Tuber calcanei.
3. Os centrotarsale 4. ist das vereinigte Os centrale und der 4. Fusswurzelknochen. Die proximale Fläche artikuliert mit dem Os tarsi tibiale und fibulare, die distale Fläche verbindet sich in ihrem lateralen Teil mit dem Metatarsus, in ihrem medialen mit dem Os tarsale 1 und dem Os tarsale 2 u. 3.

4. Der 2. und 3. untereinander verschmolzene Fusswurzelknochen füllt zusammen mit dem Os tarsale 1 den Raum zwischen dem medialen Teil des vorigen und dem Mittelfuss aus.
5. Das Os tarsale 1 liegt plantar vom vorigen; medial von ihm befindet sich ein kleines Sesambein.

Metatarsus: Er besteht aus 3 Knochen, dem Hauptmittelfussknochen und dem medialen und lateralen Griffelbein. Ersterer ist seitlich so stark komprimiert, dass er fast 4kantig erscheint.

Zehen: Es sind 2 vollkommen entwickelte Zehen mit den Hauptklauen und 2 rudimentäre, den Boden nicht erreichende Zehen mit den Afterklauen vorhanden. Das Skelett jeder Hauptzehe besteht aus 3 Phalangen. Jede Afterzehe schliesst 1—2 kleine Knochen von unregelmässiger Gestalt ein, die mit dem Skelett in keiner direkten Verbindung stehen. Die Hauptzehen entsprechen der 3. und 4. und die Afterzehen der 2. und 5. Zehe.

B. Muskulatur.

I. Innere Hüftmuskeln.

Muscul. psoas minor: Liegt an der ventralen Seitenfläche der Körper der letzten Brust- und der Lendenwirbel. Er entspringt von den Körpern der 3 letzten Brust- und der 4 ersten Lendenwirbel. Seine lange Sehne endet am Tubercul. psoadicum des Os ilium.

M. iliopsoas: Liegt lateral und dorsal vom vorigen an der ventralen Seite des Darmbeins, der Lenden- und der 2 letzten Brustwirbel und an der Beugeseite des Hüftgelenks. Er besitzt 3 Köpfe, die gemeinsam am Trochanter minor ossis femoris enden. Der Wirbelkopf, der auch als M. psoas major bezeichnet wird, entspringt an den Proc. transversi und den Körpern sämtlicher Lendenwirbel. Der zweiköpfige M. iliacus entspringt an der ventralen Kreuzbeinfläche, der Pars iliaca des Darmbeins, an der Darmbeinsäule, dem Os sacrum und der Sehne des M. psoas minor.

II. Aeussere Hüftmuskeln.

M. tensor fasciae latae: Bildet als kräftiger, von einer glänzenden Aponeurose überzogener Muskel in der Flankengegend die vordere Begrenzung des Schenkels. Er entspringt am Tuber coxae, verbreitert sich nach unten fächerförmig und geht in der Mitte des Oberschenkels in die Fascia lata über.

M. glutaeus superficialis: Besteht beim Kalbe meist nicht als selbständiger Muskel, sondern sein lateraler Teil verbindet sich mit dem M. tensor fasciae latae und sein medialer ist mit dem M. biceps femoris fast verwachsen.

M. glutaeus medius: Bedeckt fast die ganze äussere Darmbeinfläche. Er entspringt im wesentlichen nur am Darmbeinflügel und inseriert an der lateralen und medialen Fläche des Trochanter major.

M. piriformis: Liegt zwischen dem M. glutaeus medius und M. biceps femoris; er entspringt am Os sacrum und ist mit dem vorhergehenden Muskel anfangs fest verwachsen. Erst nahe am Trochanter sup. trennt er sich von ihm und setzt distal vom Trochanter sup. an der hinteren Seite des Os femoris an.

M. glutaeus profundus: Ist verhältnismässig gross und vom M. glutaeus medius bedeckt. Er entspringt an der Spina ischiadica und endet medial vom Trochanter medius.

III. Muskeln an der medialen Fläche des Oberschenkels.

M. sartorius: Entspringt mit einem Schenkel an der Sehne des M. psoas minor und der Fascia iliaca und mit einem zweiten an der Darmbeinsäule, beide Ansatzstücke umfassen die Schenkelgefässe. Er endet mit einer Sehne, die mit der des M. gracilis verschmilzt, an der medialen Fläche des proximalen Teils der Tibia.

M. gracilis: Liegt hinter dem Sartorius an der medialen Seite des Oberschenkels, entspringt an der Beckensymphyse und reicht bis zum Knie, wo er in eine Sehnenplatte ausgeht, die teils an der Crista tibiae endet, teils mit der des M. sartorius in die Fascia cruris übergeht.

M. pectineus: Entspringt als fast spindelförmiger Muskel an der Eminentia iliopectinea und endet vom Trochanter minor ab an der Grenze der medialen zur hinteren Fläche des Os femoris.

M. adductor: Ist als ziemlich dicker Muskel zwischen M. pectineus und M. semimembranosus gelegen. Er geht von der ventralen Fläche des Beckens schräg nach unten und endet an der hinteren Fläche des Os femoris von der Gegend des Trochanter tertius bis zum medialen Condylus ossis femoris.

IV. Hinterbackenmuskeln.

M. biceps femoris: Ist ein länglich viereckiger Muskel, der an den Dornfortsätzen des Kreuzbeins und am Sitzbein entspringt. Der Endteil des Muskels spaltet sich in 2 Aeste. Er inseriert am Ursprung der Achillessehne und geht ausserdem in eine starke Fascia aus, die mit der Fascia lata und cruris, sowie mit der Crista tibiae und dem Tuber calcanei in Verbindung tritt.

M. semitendinosus: Zwischen M. biceps und M. semimembranosus gelegen, entspringt am Sitzbein, verläuft kniewärts und geht in eine Sehnenhaut über, die an der Crista tibiae inseriert und auch mit der Fascia cruris verschmilzt.

M. semimembranosus: Entspringt ebenfalls am Sitzbein und spaltet sich in 2 Aeste, von denen der stärkere am medialen Condylus des Os femoris, der schwächere am medialen Condylus der Tibia inseriert.

V. Innere und ventrale Beckenmuskeln.

M. obturator internus: Entspringt an der ganzen inneren Fläche der Darmbeinsäule, zieht durch das For. obturatum und endet in der Fossa trochanterica.

Mm. gemelli: Verschmelzen meist zu einem flachen Muskel, der von der Sehne des Obturat. intern. bedeckt wird. Sie entspringen an der Incisura ischiadica minor und enden in der Fossa trochanterica.

M. obturator ext.: Entspringt an der ventralen Fläche des Beckens in der Umgebung des For. obturatum und zieht ebenfalls zur Fossa trochanterica.

M. quadratus femoris: Zieht ungefähr von der Mitte der ventralen Fläche des Os ischii zum oberen Teil der hinteren Fläche des Os femoris.

VI. Muskeln an der vorderen Seite und den Seitenflächen des Oberschenkels.

M. quadriceps femoris: Stellt eine breite Muskelmasse dar, die aus 4 gemeinsam an der Patella und am proximalen Ende der Tibia endenden Köpfen besteht.

M. rectus femoris: Entspringt an der Darmbeinsäule dicht über dem kranialen Pfannenrande, der M. vastus lateralis an der Grenze zwischen der kaudalen und lateralen Fläche des Os femoris, der M. vastus medialis distal vom Caput femoris an der ganzen medialen Oberschenkelleiste und der M. vastus intermedius, der von den anderen 3 Köpfen völlig bedeckt ist, vorn am Os femoris.

Unterschenkelmuskulatur.

I. An der vorderen und lateralen Seite des Unterschenkels.

M. extensor digitalis longus: Ist vorn und medial grösstenteils vom M. peroneus tertius bedeckt und entspringt gemeinsam mit diesem in der Sehnengrube am Condylus lateralis des Oberschenkelbeins. Er zerfällt in 2 Bäuche: Die Sehne des medialen Bauches endet proximal am zweiten Glied der medialen Zehe, die Sehne des lateralen oberflächlichen Kopfes spaltet sich in 2 Schenkel, die im Klauenspalte verlaufen und sich an den beiden Klauenbeinen befestigen.

M. extensor digitalis lateralis: Entspringt am lateralen Seitenbande des Femoro-Tibialgelenks, sowie am lateralen Condylus der Tibia und zieht zum 2. Gliede der lateralen Zehe.

M. peroneus tertius: Entspringt zusammen mit dem M. extensor digitor. longus und bedeckt diesen grösstenteils. Seine Sehne, die in ihrem medialen Teil von der des M. tibialis ant. durchbohrt wird, endet am Os tarsale 2 u. 3.

M. peroneus longus: Entspringt am lateralen Condylus und dem die Fibula vertretenden Band und inseriert medial am Sprunggelenk am Os tarsale 1.

M. tibialis ant.: Entspringt mit 2 getrennten Köpfen und zwar mit dem stärkeren an der lateralen Seite der Crista tibiae und mit dem schwächeren am lateralen Rande des proximalen Endes der Tibia. Seine Sehne durchbohrt diejenige des M. peroneus tertius und endet am proximalen Ende des Os metatarsi 3 und am Os tarsale 1.

II. Muskeln an der hinteren Seite des Unterschenkels.

M. gastrocnemius: Entspringt an der hinteren Fläche des Os femoris dicht über dessen Condylen. Zwischen beiden Köpfen liegt eine Spalte für die Vasa poplitea. Seine Sehne (Tendo calcaneus) inseriert am Tuber calcanei. Mit ihr verbinden sich die Fascia cruris und die Fersenbeinsehne des M. biceps und des M. semitendinosus.

M. soleus: Entspringt an dem die Fibula in ihrem oberen Teil ersetzenden Bande und verliert sich in die Achillessehne.

M. flexor digitor. pedis sublim.: Entspringt, ziemlich fest mit dem Gastrocnemiuskopf verbunden, in der Plantarisgrube des Os femoris. Seine Sehne,

die sich am Tuber calcanei verbreitert, zieht über die plantare Fläche des Tarsus an den Mittelfuss, hierbei auf der tiefen Beugesehne liegend. Bei ihrer Insertion an der volaren Seite des 1. Zehengliedes spaltet sie sich in 2 Schenkel, zwischen denen die Sehne des M. flexor digit. prof. hindurchgeht.

M. flexor digit. pedis profund.: Setzt sich aus 3 Köpfen zusammen, welche die gemeinsame tiefe Beugesehne bilden. Der oberflächliche laterale Kopf ist der M. tibialis post, der am Condylus later. der Tibia entspringt. Unter ihm liegt der

M. flexor hallucis long., der direkt der Tibia aufliegt und vom lateralen Condylus und der hinteren Fläche der Tibia ausgeht. Der mediale Kopf ist der

M. flexor digital. long.: Er liegt zwischen dem vorigen und dem M. popliteus und nimmt seinen Ursprung ebenfalls vom lateralen Condylus der Tibia. Die gemeinsame Sehne endet an den zweiten Zehengliedern, nachdem sie die Sehne des M. digit. ped. subl. durchbohrt hat.

M. popliteus: Ist ein fast dreieckiger Muskel, der am medialen Rande und an der hinteren Fläche der Tibia bis zu deren Mitte entspringt, beckenwärts und lateral verläuft und dessen Sehne am lateralen Condylus ossis femoris endet.

Muskeln des Fusses.

M. extensor digit. brevis: Ist ein kleiner, platter Muskel, der am lateralen Schenkel des M. peroneus tertius entspringt. Seine Sehne verbindet sich mit der des M. ext. digit. longus.

M. interosseus medius: Liegt unmittelbar an der Sohlenfläche des Metatarsus. Im distalen Drittel desselben teilt sich die Sehne in 5 Aeste, von denen die beiden lateralen und medialen an die Sesambeine der Zehen ziehen, während der mittlere am distalen Ende des Metatarsus zu den für die betr. Zehen bestimmten Sehnen der Streckmuskel zieht.

Gefässe.

Die A. iliaca ext. wird vom Schenkelkanal an zur A. femoralis. Aus dieser entspringen zunächt 6—8 Rami musculares für die an der medialen Fläche des Oberschenkels gelegenen Muskeln. Einer von ihnen ist besonders stark und als A. femoralis cranialis bezeichnet worden. Ein zweiter Ast ist die A. circumflexa femoris lat., die durch den Ursprungsteil des M. quadriceps lateral hindurchtritt. Ferner gibt sie ab die A. saphena, ein langes, dünnes Hautgefäss, das ungefähr in der Mitte des Oberschenkels aus der Femoralis entspringt und an der medialen Seite der Gliedmasse bis ganz nahe zum Metatarso-Phalangealgelenk herabläuft und die A. tibialis post. des Menschen zum grossen Teil ersetzt. Sie verläuft zunächst am medialen Rande der Achillessehne bis nahe zum Tarsus, gibt für die laterale Seite des Sprunggelenks die schwache A. tarsea lateralis ab und geht als A. tarsea medialis weiter, um sich an der medialen Seite des Tarsus in die A. plantaris med. und lat. zu teilen. Direkt, nachdem die Femoralis zwischen die Mm. gastrocnemii eingetreten ist, gibt sie die A. femoris caudalis ab, die sich in einen aufsteigenden und einen absteigenden Ast teilt. Die

A. femoralis selbst verläuft nach Durchtritt durch den Schenkelkanal fuss- und etwas rückwärts und gelangt nach Durchbohrung des Adduktors an die hintere Fläche des Os femoris. Alsdann tritt sie zwischen den beiden Mm. gastrocnemii in die Fossa intercondyloidea des Os femoris und wird zur A. poplitea, die sich teilt in:

a) die A. tibialis posterior, die ein schwaches, nur für die Muskeln an der Hinterfläche des Unterschenkels bestimmtes Gefäss ist;

b) die A. tibialis ant. Diese läuft auf der vorderen Fläche der Tibia entlang, gibt die sehr kleine A. peronea, sowie Muskel- und Gelenkzweige und nahe dem Metatarsus die A. tarsea perforans ab, welche letztere zwischen den Knochen des Sprunggelenks hindurch auf die plantare Seite des Metatarsus tritt und sich hier mit der A. plantaris med. und lat. zum Arcus plantaris proximalis verbindet. Der fortlaufende Stamm der A. tibialis ant. heisst A. metatarsea dorsalis.

Nerven.

N. femoralis: Verläuft zwischen M. psoas minor und sartorius einerseits und dem M. iliopsoas andererseits aus dem Becken heraus, gibt aber vorher den N. saphenus ab. Er selbst spaltet sich zwischen den Ursprungsenden des M. vastus med. und M. rectus femoris in 5—7 Aeste für den M. quadriceps und M. sartorius. Der N. saphenus begleitet die A. femoralis im Schenkelkanal und teilt sich in mehrere Aeste in der Mitte des Oberschenkels, die an die Oberfläche gelangen und an der medialen Fläche des Unterschenkels bis zum Metatarsus herablaufen.

N. ischiadicus: Tritt an der Incisura ischiadica minor aus dem Becken und liegt zwischen Trochanter sup. und Tub. ischiadicum auf dem M. glutaeus prof. und den Mm. gemelli. Bei seinem Austritt aus der Beckenhöhle teilt er sich in N. peroneus und tibialis, die dicht nebeneinander zwischen M. biceps femoris und semitendinosus bis fast in die Kniekehle laufen und sich erst dort von einander entfernen.

N. peroneus: Tritt zwischen Biceps und dem lateralen Kopf des M. gastrocnemius unter die Haut und teilt sich in N. peroneus superficialis und profundus. Ersterer läuft am Extensor digitalis lat. zehenwärts. Der tiefe Ast verläuft, bedeckt von den Zehenstreckern, auf dem M. tibialis ant. zehenwärts, gelangt an die Beugefläche des Tarsalgelenks und teilt sich in einen medialen und lateralen Ast.

N. tibialis: Tritt zwischen beide Mm. gastrocnemii und gelangt an die mediale Fläche des Unterschenkels. An ihr läuft er vor der Achillessehne zehenwärts und teilt sich am distalen Ende des Unterschenkels in einen medialen und lateralen Plantarnerven.

Die gemeinsame dritte hintere Extremität.

Nach Abtrennung der Haut fällt bei diesem gemeinsamen Bein auf, dass der Unterschenkel sehr verkürzt und stark dem Oberschenkel zu nach hinten gebeugt ist.

Das Skelettsystem kann nicht genau beschrieben werden, da das Muskelpräparat für Sammlungszwecke erhalten bleiben soll. So können im folgenden nur die gröberen anatomischen Veränderungen des Skeletts, soweit sie aus dem Röntgenbild ersichtlich sind und bei der Präparation ohne Schädigung der Weichteile freigelegt werden konnten, aufgeführt werden.

Die beiden Wirbelsäulen sind ihrer ganzen Länge nach getrennt. Das Becken ist ringförmig; vorne findet sich eine normale Symphyse, während hinten zwischen den beiden Wirbelsäulen die beiden Scham- und Sitzbeine eine weiter unten zu beschreibende knöcherne Platte bilden. Es wird also die vordere Symphyse gebildet durch das rechte Schambein des rechten und das linke Schambein des linken Individualteils (s. Skizze). Während nun

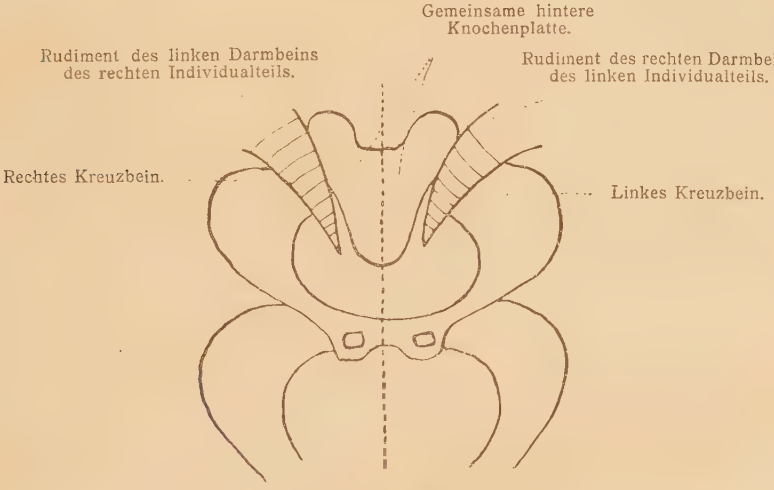

Die gestrichelte Linie bedeutet die Lage der Hauptsymmetrieebene.

die den normalen Extremitäten zugehörigen Beckenteile keine Abweichungen von der Norm zeigen und auch ein deutliches Foramen obturat. aufweisen, sind in der der dritten gemeinsamen Extremität angehörenden Beckenseite nur die Ossa ilei als teilweise ausgebildet zu bezeichnen, während die Ossa pubis und ischii mit diesen zu einem knöchernen gleichschenkligen Dreieck verwachsen sind, dessen Spitze nach unten gerichtet ist und gleichsam das gemeinschaftliche Tuber ischii bildet, und dessen Basis durch die knöchern vereinigten Schambeine dargestellt wird. Von einem Foramen obturat. ist nichts nachzuweisen. An der Aussenfläche dieser

dreieckigen Platte ist eine deutliche Cavitas glenoidalis für die dritte Extremität durchfühlbar. Der Femur ist nur einfach vorhanden, zeigt jedoch zwei grosse Trochanteren. An seinem distalen Ende lassen sich weder Condylen noch Epicondylen abgrenzen, vielmehr ist er hier nahezu kugelförmig aufgetrieben und zeigt eine platte Oberfläche. Die Patella fehlt. Die Tibia ist ebenfalls nicht doppelt vorhanden und ist, wie schon aus der Kürze des Unterschenkels zu schliessen war, sehr rudimentär. Ihre Länge beträgt nur $3^1/_2$ cm, (diejenige eines normalen neugeborenen Kalbes 16—17 cm.) Ihr proximales Ende ist ein wenig kolbig aufgetrieben, während das distale spitz zuläuft und mit dem Fussskelett nicht in Verbindung steht (Fraktur?). Am Tarsus sind das Os tarsi tibiale und fibulare doppelt vorhanden. Letztere weisen zwei kräftig entwickelte Tubera calcanei auf. Die übrigen Tarsusknochen erscheinen ebenfalls doppelt angelegt. Der Metatarsus besteht nur aus zwei (oder drei?) Hauptmittelfussknochen. Anhaltspunkte für das Vorhandensein von Griffelbeinen treten auf dem Röntgenbild nicht hervor. An den drei Zehen lassen sich deutlich je drei Phalangen unterscheiden, von denen die Grundphalange der mittleren Zehe besonders kräftig erscheint.

Muskulaturverhältnisse.

Der M. iliopsoas hat bei beiden Individualteilen in seinem Wirbelkopf (dem M. psoas maj.) fast normale Stärke und seinen gewöhnlichen Ursprung, während der M. iliacus nur durch einige sehr schwache Muskelzüge angedeutet ist, die sich mit ersterem vereinigen. Beide Muskeln ziehen jedoch nicht zum Femur, sondern verlaufen horizontal innerhalb der Beckenhöhle an dem dem gemeinsamen Bein zugehörigen Teil des Beckens entlang, bis sie sich in einer sehnigen Partie vereinigen. Mit der Beckenwand sind sie nur durch lockeres Bindegewebe verbunden.

Der M. tensor fasciae latae ist links gut ausgebildet und entspringt als kräftiger Muskel am rechten Tuber coxae, zeigt die normale fächerförmige Verbreiterung nach unten zu und geht in die Fascia lata über. Auf der anderen Seite (beim rechten Kalbe) ist er ebenfalls nachzuweisen, jedoch wesentlich schwächer entwickelt.

Der M. glutaeus superficialis ist beiderseits nicht nachzuweisen. Der doppelt vorhandene M. glutaeus med. hat normalen Ursprung und Ansatz. Da der Trochanter major doppelt

gebildet ist, inseriert jeder an seinem entsprechenden Trochanter. Der M. piriformis weicht beiderseits nicht von der Norm ab, ebenso ist der doppelt vorhandene M. glutaeus profundus, der vom M. glutaeus medius völlig bedeckt ist, in seinem Ursprung und Ansatz ohne Besonderheiten. Der M. biceps femoris ist beiderseitig kräftig (links etwas stärker als rechts) entwickelt. Er entspringt an den Dornfortsätzen des ihm zugehörigen Kreuzbeins und am gemeinsamen, verschmolzenen Sitzbein; der linke setzt am linken Tuber calcan. an und geht ausserdem in eine Fascia über, die mit der Fascia lata und cruris in Verbindung steht. Rechts strahlt er ebenfalls in die betreffende Fascia aus und zieht zum rechten Tuber calcanei.

Der M. semitendinosus ist nur einmal vorhanden, dafür jedoch verhältnismässig stark entwickelt, so dass man sich ihn gleichsam aus zweien zusammengesetzt denken kann; er entspringt am gemeinsamen Sitzbein, geht jedoch jetzt nicht am Knie in die Fascia über, sondern setzt mit einer breiten Sehne an der zwischen beiden Tuberositates calcanei gelegenen Bandmasse an.

Mm. semimembranosi sind nicht vorhanden.

Statt der Muskeln an der medialen Fläche des Oberschenkels (Mm. sartorius, gracilis, pectineus und adductor) findet sich eine einzige gemeinsame, breite, jedoch ziemlich dünne Muskelmasse, die von einer die beiden zugehörigen Darmbeine verbindenden Bandmasse oberhalb der Symphyse ausgeht und zur Mitte der Oberschenkelmuskulatur zieht.

Die Muskelgruppe der Gemelli und des Quadratus femoris ist nur durch eine Anhäufung von Muskelfasern angedeutet, in denen eine Differenzierung unmöglich ist.

Der M. quadriceps femoris ist beiderseitig vorhanden. Beide bestehen jedoch nur aus einem M. vastus lateral. und einer mehr medial gelegenen Partie, die Teilen des Rectus und Vastus intermedius entsprechen dürfte. Sämtliche Köpfe entspringen am Femur direkt unterhalb des Ansatzes ihres zugehörigen M. glutaeus med. Die beiden Sehnen enden jedoch anstatt an der Tibia gemeinschaftlich an der Vorderfläche des Femur und zwar an der Stelle, wo derselbe einen fast rechtwinkligen Bogen nach hinten macht.

Der M. extensor digitorum longus ist gemeinsam, stark entwickelt, inseriert am untersten Teil der Vorderfläche des Femurs und zerfällt in zwei Bäuche. Die Sehne des medialen

zieht zur medialen Klauenspalte und zum medialen Teil der mittleren Klaue und die laterale zur lateralen Spalte und zum zugehörigen Teil der mittleren Zehe.

Der M. extensor digitalis lat. ist beiderseitig vorhanden und entsprechend der Tibia sehr klein. Er entspringt am seitlichen Rande der Tibia und zieht zum zweiten Gliede der äusseren Zehen.

Sämtliche übrigen Muskeln des Unterschenkels sind nicht nachzuweisen. Angedeutet sind sie an der hinteren Fläche wahrscheinlich teilweise in einem ziemlich dicken Muskelwulst, der vom mittleren unteren Drittel des Femurs und der Hinterfläche der Tibia direkt zu der zwischen beiden Tuberositates calcanei gelegenen Bandmasse zieht. Einzelne Muskeln sind in dieser Masse nicht herauszupräparieren.

An Fussmuskeln sind auf dem Dorsum 2 Mm. extensores digit. breves vorhanden, die beide symmetrisch von einer am proximalen Ende des Metatarsus ausgehenden Bandmasse entspringen und sich mit den Sehnen des M. extens. digit. longus vereinigen.

Auf der plantaren Fussseite sind sämtliche Beugesehnen durch einen starken Sehnenstrang vertreten, der mit 2 Köpfen von den Tuberosit. calcanei entspringt und sich am distalen Ende des Metatarsus in 2 Aeste spaltet, von denen der eine zur medialen, und der andere zur lateralen Klaue zieht. Unter ihm befindet sich der M. interosseus medius, der nur einfach vorhanden ist und mit seinem Ursprung und Ansatz nicht von der Norm abweicht.

Gefässe.

Die gemeinsame hintere Extremität wird, wie bereits oben erwähnt, mit Blut versorgt durch einen aus der linken Art. iliaca com. des rechten Kalbes kommenden starken Ast, der zwischen dem zugehörigen Kreuzbein und der dreieckigen Knochenplatte hindurchtritt und zunächst auf dem rechtsseitigen M. glutaeus med. entlang läuft dem Schenkelhals zu. Hier gibt sie einen Ast ab, der in mancher Beziehung der A. saphena ähnelt. Er verläuft auf geradem Wege zum medialen Tuber calcanei und gibt an der medialen Seite desselben eine A. tarsea ab. Der Hauptzweig läuft dann an der medialen Seite des Tarsus weiter, teilt sich jedoch im Gegensatz zur normalen A. saphena auf der dorsalen

Seite des Fusses am proximalen Ende des Metatarsus in einen medialen und lateralen Ast, die in den beiden entsprechenden Klauenspalten endigen.

Der Stamm der A. femoralis läuft weiter an der Hinterfläche des Femurs entlang und teilt sich in der Mitte derselben in eine A. tibialis ant. und post. Erstere geht auf die mediale Fläche des unteren Femurendes über und lässt sich darnach deutlich auf der Vorderfläche der äusserst schwach ausgebildeten Tibia verfolgen, um gleich nach Passieren des Sprunggelenks zu enden. Die Art. tibialis post. verliert sich in der oben bezeichneten starken Muskelmasse, die die gesamte an der Hinterfläche der Tibia entspringende Muskelgruppe ersetzt.

Nerven.

Von einem zu dieser Extremität führenden N. femoralis ist beiderseits keine Spur aufzufinden. Der N. ischiadicus geht auf beiden Seiten an gewöhnlicher Stelle aus dem Plexus sacralis hervor, gibt jedoch gleich nach seinem Ursprung einen kräftigen Ast ab, der an der medialen bezw. lateralen Seite der Ober- und Unterschenkelmuskulatur entlang läuft, um auf den Fussrücken überzugehen und schliesslich in der medialen bezüglich lateralen Klauenspalte zu enden. Der Hauptast läuft jederseits auf seinem M. glutaeus profundus weiter und beide vereinigen sich in einem bohnengrossen Knoten, der auf der Oberfläche des Schenkelhalses gelegen ist und von dem zwei symmetrisch gelegene Aeste ausgehen, die sich ebenfalls wie die zugehörige Arterie in der oben bezeichneten, zwischen den unteren 2 Dritteln des Oberschenkels, der hinteren Fläche des Unterschenkels und den beiden Tuberositat. calcanei gelegenen Muskelmasse verlieren.

Diese gemeinsame dritte hintere Extremität möge nun noch von dem Standpunkte aus, den E. Schwalbe in seiner Morphologie der Missbildungen vertritt, betrachtet werden, dass nämlich bei Körperteilen, die aus zwei gleichartigen symmetrischen Gebilden zusammengesetzt sind, die medialen Partien mehr oder weniger in Wegfall kommen, während die lateralen meistens gut ausgebildet sind. Sehr deutlich spricht für diesen Satz die Hüft- und Oberschenkelmuskulatur unseres Falles; denn die lateral gelegenen Mm. tens. fasciae lat., glut. med., piriformis, glut. prof. und biceps femoris sind auf beiden Seiten kräftig ausgebildet.

Der mehr der Medianebene zu gelegene M. semitendinosus ist bereits nur einfach vorhanden, der weiter medial gelegene M. semimembranosus ist schon nicht mehr nachzuweisen und sämtliche Muskeln an der medialen Seite beider Oberschenkel (Sartorius, Gracilis, Pectineus und Adductor) sind bei dieser Extremität nicht ausgebildet, sondern nur durch eine dünne, oben näher bezeichnete, undifferenzierte Muskelplatte angedeutet. Auch die Muskulatur an der Vorderfläche des Oberschenkels weicht in ihrer Anordnung von diesem Satz nicht ab, insofern als jederseits am M. quadratus femoris der M. vastus lat. gut ausgebildet ist, und der M. rectus femoris, sowie der M. vastus intermedius vorhanden sind, während die beiden Mm. vasti medii fehlen.

Am Unterschenkel sind, für die vordere Fläche wenigstens, die Verhältnisse ähnliche wie am Oberschenkel. Die am weitesten lateral gelegenen Mm. extensor. digit. lat. sind doppelt vorhanden, die weiter medial gelegenen Mm. extens. digit. long. sind unvollkommen gesondert, während M. peroneus long. und tertius, sowie M. tibialis ant. ausfallen. Für die an der hinteren Tibiafläche gelegene Muskulatur lassen sich keine näheren Angaben machen, da hier sämtliche Muskeln, wie bereits vorher erwähnt, zu einem einzigen Muskelwulst verwachsen sind.

Am Fusse ist ebenfalls der normaler Weise lateral gelegene M. extens. digit. brevis doppelt vorhanden, während der auf der Plantarseite gelegene M. intermedius seiner sonstigen Lage entsprechend nur einmal vertreten ist. Die Gefässe kommen für diese Regel nicht in Betracht, da diese Extremität nur von einer Seite her mit Blut versorgt wird.

Das Nervensystem ist hier höchstens nur insofern zu verwerten, als der medial gelegene N. femoralis nicht vertreten ist, während der N. ischiadicus in seinen Hauptästen keine hier in Betracht kommenden Veränderungen zeigt.

Zum Schluss möge nun eine Reihe von Fällen aus der Literatur folgen, die mit dem eben beschriebenen grössere Aehnlichkeit aufweisen.

Unter den tierischen Missbildungen konnte ich einen dem meinigen auch nur annähernd entsprechenden Fall nur in dem „Lehrbuch der pathol. Anatomie der Haussäugetiere“ von Gurlt finden, der allerdings sehr knapp beschrieben ist. Es handelt sich um eine ebenfalls siebenbeinige Kalbsmissgeburt. Gurlt benennt sie Scelodidymus heptamelus. Es sind zwei Köpfe, zwei Rümpfe, vier

Vorderbeine und drei Hinterbeine vorhanden; das mittlere, verschmolzene ist zwischen beiden Körpern aufwärts gekrümmt und hat zwei Zehen. Angaben über die Lagerung der inneren Organe und die Muskulaturverhältnisse der dritten gemeinsamen Extremität finden sich in dem Buche nicht.

Die nun folgenden Fälle handeln über menschliche Missbildungen. Einen dem unseren am ähnlichsten und gleichzeitig ausführlichst beschriebenen hat James F. Gemmill im 36. Bd. des „Journal of Anatomy and Physiology" veröffentlicht. Er bezeichnet seine Missbildung als Ischiopagus tripus.

Aeussere Beschreibung.

Die oberen Partien dieser weiblichen Doppelbildung sind getrennt, 2 Köpfe und 2 Paar Arme sind vorhanden. Das Becken, die Abdominalpartien und die unteren Teile des Sternums sind gemeinsam. 2 Beine sind normal, 1 Paar bildend, aber das dritte ist zusammengesetzt und hat 10 Zehen, die grossen Zehen aneinanderliegend. Nabel und Nabelschnur sind einfach. Das Perineum enthält die Ausmündungen eines einfachen, zentral gelegenen Anus, zweier Vaginen und zweier Urethren.

Die Brustorgane sind nicht verlagert, die einzelnen Höhlen sind deutlich getrennt. Diaphragmen gemeinsam.

Die Peritonealhöhle ist gemeinsam, aber es sind Magen, Duodenum, Choledochusgänge, Milz und Pankreas getrennt. Der Dünndarm vereinigt sich dicht oberhalb der Ileocoecalklappe. Nur ein Appendix, Dickdarm und Rectum sind vorhanden. Die Nabelvene ist im Nabelstrang einfach, teilt sich aber im Lig. suspensorium auf seinem Weg zur Leber. Die Leber ist gemeinsam und bildet eine grosse, kompakte, fast quadratische Masse, hat jedoch 2 Gallenblasen. Jeder Individualteil hat 1 Paar Nieren von normaler Form und Lage. Jede einzelne ist mit 1 Ureter versehen. 2 gut geformte Blasen sind vorhanden, von denen jede hinter ihrer Symphyse gelegen ist. Der rechte Ureter des einen und der linke des andern Individualteils gehen zu einer der Blasen, während die übrigen beiden zu der anderen Blase ziehen. Jede Blase hat eine durchgängige Urethra und einen Urachus. Die beiden Uteri sind zwischen der zugehörigen Blase und dem Rectum gelegen. Die Vaginae sind doppelt vorhanden.

Aeussere Genitalien: Der normalen Symphyse anliegend sind Lab. maj. und min. gut entwickelt. Die Lab. min. sind prominent, aber Clitoris fehlt. Der gemeinsamen Extremität anliegend, werden die äusseren Genitalien repräsentiert durch eine fleischige Eminenz, innerhalb welcher die Ausführungsgänge der entsprechenden Vagina und Urethra zu erkennen sind.

Skelett.

In der Höhe der vierten Rippen vereinigen sich die Sterna. Die Wirbelsäulen sind in ihrer ganzen Länge getrennt. Beide Sacralbeine sind scharf nach

der Seite gebogen, an der das normale Paar der Gliedmassen gelegen ist. Das zusammengesetzte Becken bildet einen Ring, der eine grosse Höhle umgibt. Das rechte und linke Schambein eines Individualteils stösst zusammen mit dem linken und rechten Schambein des andern Zwillings, so dass 2 Symphysen an gegenüberliegende Seiten des Beckenringes gebildet werden. Eine Symphyse (die dem normalen Beinpaar zunächst gelegene) ist normal, aber an der andern Symphyse ist das Ganze vom Schambogen bis zur Tuberositas ischii fest mit seinem Nachbar vereinigt, eine rautenförmige Platte bildend, an der sich ein oberes und unteres Horn deutlich abhebt, die die verschmolzenen Scham- und Sitzbeine anzeigen. Das gemeinsame For. obturat. dieser Seite wird durch ein dreieckiges Loch dargestellt, das als Durchtritt für ein Paar Nn. obturat. und zugehöriger Arterien dient, von denen von jedem Individualteile eins stammt. An der Aussenseite der verschmolzenen Platte ist eine grosse Gelenkhöhle für den Kopf des zusammengesetzten Femurs.

Die gemeinsame Extremität.

Femur, Tibia, Sprungbein, Kahnbein und das innere Os cuneiforme sind einheitlich; alle übrigen Knochen sind doppelt. Die zusammengesetzte Natur des Femurs ist deutlich dargetan, sowohl durch seine Form, als auch durch seine Beziehungen zur Muskulatur. Es artikuliert mit der oben beschriebenen Cavitas glenoidalis. Sein Hals ist kurz und sieht aufwärts und rückwärts vom Schaft. Unter dem Hals an der Vorderkante des Schaftes ist ein prominierender mittlerer Kamm mit 2 Vorsprüngen, welche 1 Paar kleiner Trochanteren vorstellen. Die grossen Trochanteren sind dargestellt durch 2 Querbalken gleichenden Auflagerungen, einer an jeder Seite gerade unterhalb des Halses. In der Mittellinie des Schaftes läuft eine Furche herunter, die am meisten bei den kleinen Trochanteren ausgebildet ist. Diese Linie bildet den Ansatz für die unten zu beschreibenden Muskeln. An der Hinterseite des Schaftes sind 2 gut markierte Glutaealfurchen, die gerade unter dem Hals beginnen und an jeder Seite der Mittellinie in die Linea aspera übergehen. Die beiden Lineae asperae kommen sich in der Mitte des Schaftes sehr nahe, divergieren aber weiter unten. Das untere Ende des gemeinsamen Schaftes trägt 4 condylenartige Eminenzen. Die beiden äusseren Condylen sind von normaler Grösse, aber die beiden inneren sind klein und dicht verwachsen. 2 vordere Intercondylargruben sind vorhanden, an jeder Seite eine, zwischen jedem Paar von inneren und äusseren Condylen. Jede Intercondylargrube ist durch eine Patella ausgefüllt.

Die Tibia ist zusammengesetzt, die Vorderfläche ist direkt unter der Haut gelegen. Die Seitenflächen des Schaftes dienen jede als Ursprung einem Tibialis anticus und einem Externus digit. long. Das obere Ende der Tibia hat 2 Vorsprünge und 4 flache Gelenkeindrücke, entsprechend den 4 Femurcondylen. Am Sprunggelenk ist eine grosse Plantarreflexion vorhanden, so dass die Gelenkfläche der Tibia, anstatt horizontal zu sein, abwärts und rückwärts sieht.

An jeder Seite der Tibia befindet sich eine Fibula.

Das grosse zusammengesetzte Sprungbein artikuliert mit der Tibia und den 2 Fibulae. Vorne artikuliert es mit dem nur einmal vorhandenen Kahnbein und unten mit den beiden Ossibus calcaneis, mit allen durch die gewöhnlichen Bänder verbunden.

Die beiden Ossa calcanea artikulieren dicht unter dem Sprungbein mit ihren Sustentaculis tali miteinander. Die beiden Tuberositates calcanei sind sehr fest miteinander durch querverlaufende Bänder verbunden.

Das Os naviculare, das auch nur einfach vorhanden ist, artikuliert vorne mit den 5 Ossibus cuneiform., von denen die beiden inneren miteinander verwachsen sind, ebenso wie die ersten Metatarsalknochen. Die Ossa cuboidea, die mittleren und äusseren Ossa cuneiform. und die 4 äusseren Metatarsalia sind doppelt vorhanden.

Die zu dem gemeinsamen, verwachsenen ersten Metatarsalknochen gehörenden grossen Zehen sind jedoch wieder doppelt vorhanden und jede von ihnen hat 3 Phalangen. Die übrigen Zehen sind ohne Besonderheiten.

Die Beinmuskeln, die zu den beiden normalen Füssen gehen, sind ebenso wie ihre zugehörigen Knochen, Gefässe und Nerven normal, wohl verstanden, dass die beiden Gruppen zu verschiedenen Individualteilen gehören.

Muskeln, die vom Becken entspringen, und zum zusammengesetzten Femur ziehen.

Iliopsoas: 2 Iliopsoasmuskeln (einer von jedem Zwilling) laufen nach unten zusammen über den Beckenrand und setzen in dem Kamm an, der durch die verschmolzenen kleinen Trochanteren dargestellt wird. Aehnlich verleiht die mittlere Linie, die von diesem Kamm abwärts zieht, mehr abwärts Ansatz zwei Mm. pectinei, 2 Adduct. brev. und 2 Adduct. long. Der Ansatz jedes Paares ist V-förmig.

Glutaealmuskeln: Jeder Zwilling hat volle Ansätze der Glutealmuskeln, jeder von ihnen hat den gewöhnlichen Beckenursprung. Die beiden Glutae. max. setzen in der Gluteallinie des Femurs an; die Gl. med. an der äusseren Seite der grossen Trochanteren, einer an jeder Seite, während die Gl. minimi etwas höher ansetzen.

Mm. obturatorii: 2 kleine Mm. obturat. int. entspringen von der Beckenseite der oben beschriebenen gemeinsamen Platte hinter dem For. obturat. Nach Verlassen des Beckens inserieren sie an den grossen Trochanteren des gemeinsamen Femurs. Die Mm. piriformes sind sehr verkleinert. Gemelli und Quadrati femoris können nicht ausfindig gemacht werden. Die Mm. obturat. ext. werden durch 2 kleine Muskeln dargestellt, die von der äusseren Fläche der bekannten Platte entspringen unterhalb der Gelenkpfanne. Sie setzen in der Grube an, welche den Femurkopf von seinem Hals hinten trennt. Der Adductor magnus ist von den anderen Adduktoren getrennt und liegt auf der Rückseite des Femurs. Er wird durch eine ansehnliche Muskelmasse dargestellt, die an der Aussenseite der gemeinsamen Platte hinter der Pfanne entspringt und unten an der inneren Lippe der beiden Lineae asperae ansetzt.

Kniemuskeln: Semitendinosus und Semimembranosus sind nicht vorhanden, aber 2 grosse Mm. biceps femoris entspringen nebeneinander an der gemeinsamen Tuberositas ischii. Ihre Fasern kreuzen sich nahe ihrem Ursprung. Die Muskeln trennen sich dann und jede zieht zum Fibulakopf.

Quadriceps: Es sind 2 Gruppen von Quadricepsmuskeln vorhanden, die die Vorderfläche des Femur bedecken. Jede Quadricepssehne setzt an der Patella

an und dann am Tibiakopf, etwas auswärts von der Mittellinie. Die Recti inserieren an den Spineae ant. inf. Der Ansatz der Mm. vasti ist jederseits normal.

Die beiden Mm. graciles entspringen von der Aussenseite der Symphysis pubis in der Nähe ihrer Spitze und laufen nebeneinander nach unten. Ihre Sehnen vereinigen sich kurz vor dem Kniegelenk und passieren nach Vereinigung mit den Sehnen der beiden Mm. sartorii dieses Gelenk, um in der Mittellinie oben an der Vorderfläche der Tibia zu inserieren.

Sartorius und Tensor fasciae latae sind jederseits anscheinend zu einer Masse vereinigt, deren Sehne sich in der eben beschriebenen Weise mit dem M. gracilis vereinigt und inseriert.

Unterschenkelmuskeln.

Der M. tibialis anterior ist doppelt vorhanden. Er entspringt als breiter Muskel jederseits von der seitlichen Fläche der Tibia. Ihre Sehnen vereinigen sich über dem gemeinsamen Kahnbein. Die gemeinsame Sehne setzt auf der Dorsalseite des inneren Os cuneiforme an.

Extensor hallucis: Diese Muskeln sind gar nicht entwickelt. Ihre Sehnen kommen unterhalb des Fussgelenkes zum Vorschein, dicht ausserhalb von denen des M. tibialis ant. In der Mitte des Metatarsus teilt sich jede in einen inneren und einen äusseren Zweig. Die inneren Aeste ziehen zu den kleinen Knorpelstücken am distalen Ende des ersten Os metatars., während die äusseren am Dorsum der grossen Zehen ansetzen.

Extensor digitorum longus: Der Ursprung und Verlauf dieser beiden Muskeln ist ganz normal.

Peronei: Peroneus longus und brevis sind auf jeder Seite normal, ausgenommen, dass die Sehnen des ersteren nach schrägem Kreuzen der Sohle zusammen an einem kleinen Knorpelstück an der Plantarseite des proximalen Endes des ersten Os metatars. inserieren. Ein M. peroneus tertius existiert nicht.

Extensor brevis: An jeder Hälfte des Fussrückens ist ein solcher Muskel vorhanden. Ursprünge und Ansätze sind normal.

Gastrocnemius: Bei beiden Muskeln ist nur der äussere Bauch ausgebildet. Jeder entspringt von einem äusseren Condylus des gemeinsamen Femurs und läuft abwärts, durch eine Sehne des M. soleus verstärkt zu seinem zugehörigen Calcaneus.

Soleus: Jeder der beiden entspringt nur von seiner entsprechenden Fibula. Ein M. plantaris long. fehlt, ebenso der Flexor hallucis long. und der Tibialis post.

Flexor digitorum long.: Ist ebenfalls doppelt vorhanden. Sie entspringen vom mittleren Drittel jedes Fibulaschaftes. Ihre Sehnen laufen zwischen den beiden Ossibus calcaneis der Fusssohle zu. Bevor diese sich in die Zehenäste teilen, verbreitert sich jede zu einem flachen, breiten Bande. Beide Bänder sind eine kleine Entfernung lang miteinander verbunden. Die Endzweige gehen jederseits zu den 4 äusseren Zehen.

Fascia plantaris: Ein derbes Blatt dieser Fascie entspringt hinten von jeder der Tuberositates calcanei. Beide kreuzen und verbinden sich in der Mittellinie und enden in 10 Fingerästen.

Flexor brevis: Jeder derselben entspringt von der entsprechenden Tuberositas calcanei. Sie verbinden sich ebenfalls kreuzweise miteinander.

Die Mm. lumbricales und interossei sind normal

Der Abductor pollicis fehlt.

Flexor pollicis brevis: Beide sind völlig von einander getrennt, aber jeder hat nur eine einzige Ursprungsstelle. Sie inserieren teils an dem Knorpelstückchen am distalen Ende des Os metatars. I., teils an der grossen Zehe selbst.

Ein M. adductor hallucis und ein M. pedis transversus sind jederseits vorhanden. Sie setzen hauptsächlich an dem eben erwähnten Knorpel an.

Gefässe.

Die Aorten in dem Zwillingsembryo sind gänzlich voneinander getrennt. Jede Aorta teilt sich ungleich in eine rechte und linke Iliaca com. Die rechte Iliaca com. des einen Individualteils ist viel stärker als die linke, während die linke Iliaca com. des andern stärker als die rechte ist.

Die beiden grösseren Iliacae com. teilen sich in eine innere und äussere Iliaca, von denen die letzteren die Aa. femoral. zu dem normalen Schenkelpaar schicken, während die inneren das Becken versorgen und die Nabelarterien abgeben. Es sind also 2 Nabelarterien vorhanden, die zu verschiedenen Individualteilen gehören.

Die kleineren Aa. Iliacae com. versorgen das gemeinsame Bein und den zugehörigen Beckenteil. Jede teilt sich in eine innere und äussere Arterie. Die beiden äusseren ziehen, nachdem sie den Beckenrand passiert haben, eine an jeder Seite der Symphyse, als Aa. femoral. an der Seite des Oberschenkels des gemeinsamen Gliedes hinab, aber sie reichen nicht weiter als bis zum Knie. Die beiden Aa. iliacae int. dieser Seite teilen sich in die gewöhnlichen Beckenzweige, aber:

1. Keine Nabelarterien gehen von ihnen aus,
2. Die Aa. sacral. lat. sind grösser als normal,
3. Aa. obturat. sind sehr klein,
4. Die Hüftarterien sind sehr gross, laufen den M. piriformis entlang, zum Knieraum auf der Rückseite des Oberschenkels. Hier vereinigen sie sich, und der gemeinsame Stamm geht an der Rückseite des Unterschenkels herunter.

In der Mitte des Unterschenkels teilt sich der gemeinsame Zweig in zwei Aeste, die in der Mittellinie abwärts ziehen; einer ist tiefer gelegen als der andere. Gerade oberhalb des Fussgelenks teilt sich der oberflächliche in einen kleinen medialen und 2 grössere laterale Aeste. Der mittlere Zweig zieht in der Mitte der Sohle, die beiden äusseren an den Sohlenrändern entlang.

Der tiefe Zweig läuft auf der Tibia entlang, dringt in den Fuss ein zwischen den Tuberositat. calcan. und läuft, nach beiden Seiten Zweige abgebend, auf der Plantarseite des Fusses entlang.

Nerven.

Die beiden Lumbal- und Sacralplexuspaare sind in ihren Hauptästen als normal zu bezeichnen, aber der Verlauf vieler ihrer kleinen Zweige ist, be-

sonders an der Seite, die dem gemeinsamen Beine zugewandt ist, verändert. Die Nn. pudendi dieser Gegend sind rudimentär. Die Nn. obturatorii passieren mit ihren zugehörigen Arterien das kleine nur einmal vorhandene For. obturatorium und ziehen zu den Graciles, den langen und kurzen Adductoren und den Mm. pectinei.

Die beiden Nn. ischiadici teilen sich hoch oben in einen N. popliteus ext. und int. Die beiden äusseren laufen um den Hals ihrer entsprechenden Fibula herum und teilen sich in N. musculocutaneus und N. tibialis ant., die zu der Muskelgruppe der Peronei und der an der Vorderfläche des Unterschenkels gelegenen ziehen, sowie zu den beiden Hälften des Dorsums der gemeinsamen Extremität. Die Nn. poplitei int. vereinigen sich, wie die sie begleitenden Arterien am unteren Ende des Femurs, und der gemeinsame Stamm geht an der Rückseite des Unterschenkels abwärts. Kurz vor dem Fussgelenk gibt er jederseits einen Zweig für den M. flexor. digit. long. ab. In derselben Höhe wie der oberflächliche Zweig der Arterie teilt er sich am Fusse in einen grösseren medialen und zwei kleinere laterale Zweige.

Gemeinsam ist diesem Fall mit dem unserigen im allgemeinen die äusse e Gestaltung, nur dass die Geschlechtsteile hier äusserlich besser ausgebildet sind. Die Brusthöhlen sind in beiden Fällen getrennt, die Peritonealhöhle ist einheitlich. Die beiden Dünndärme vereinigen sich in beiden Fällen ein Stück vor der Ile coecalklappe; von dort ab ist der Darm gemeinsam. In beiden Fällen ist nur ein Nabelstrang vorhanden. Die Wirbelsäulen sind völlig getrennt und die Beckenanlage ist in beiden Fällen ziemlich übereinstimmend. An der gemeinsamen Extremität ist die Verdoppelung der einzelnen Knochen im allgemeinen die gleiche. An der Muskulatur des Oberschenkels fällt ebenso wie in unserm Fall die Tatsache auf, dass die normalerweise medial gelegenen Muskelpartien grösstenteils fehlen, während die lateralen kräftig entwickelt sind.

Andererseits unterscheidet sich dieser Fall von dem unseren: durch die gemeinsame Leber, durch das Fehlen einer Cloake, durch den gekreuzten Verlauf der Ureteren und durch die bessere Ausbildung der Genitalien. Abweichend von unserem Falle sind hier sämtliche Muskeln des gemeinsamen Unterschenkels und Fusses doppelt vorhanden. Ganz anders ist hier die Blutversorgung der gemeinsamen Extremität, insofern als beide Individualteile daran beteiligt sind; ausserdem gehen in diesem Falle die Hauptäste für das dritte Hinterbein von der A. iliaca int. aus. Das Nervensystem ähnelt hier vielmehr der Norm als in unserem Falle, vor allem wohl wegen der mehr entwickelten Muskulaturverhältnisse.

Zwei weitere hierzugehörige Fälle finden sich in Ernst Schwalbes: Morphologie der Missbildungen. II. Band. S. 250 ff.

Der erste wird bezeichnet als:

Ileoxiphopagus monosymmetros.

Es handelt sich um ein Individuum männlichen Geschlechts der Heidelberger Sammlung. Es sind 2 ausgebildete untere Extremitäten und ausserdem

auf der defekten Vorderseite ein aus 2 Anlagen zusammengesetztes drittes Bein vorhanden. Die Nabelschnur enthält eine Vene und 2 Arterien. Ueber die Lagerung der inneren Organe sind nur einige Hauptpunkte mitgeteilt, da eine genaue Präparation im Interesse der Erhaltung des Präparates unterblieben ist. Die Leber ist wie im vorhergehenden Fall beiden Individualteilen gemeinsam, zu der auf der Unterseite in der Symmetrieebene die Vena umbilicalis führt. Magen und Milz sind doppelt vorhanden und zeigen keine Andeutung von Situs inversus. Duodena und Dünndärme sind ebenfalls getrennt und zwar, anscheinend bis zum Ansatz des Ductus omphalo-entericus. Der Rest des Dünndarms, sowie Coecums, Processus vermiformis, Colon, Rectum und Anus sind gemeinsam.

Die Becken sind so vereinigt, dass nur eine sekundäre Vorderseite gut ausgebildet ist. Auf dieser Seite befinden sich Blase, Symphyse, Penis und Hoden im Scrotum.

Auf der defekten sekundären Vorderseite ist keine Blase aufzufinden, jedoch liegen zu beiden Seiten der Darmbeinäste 2 eiförmige Körper von Erbsengrösse, die retinierten Hoden entsprechen dürften. Da die Präparation und histologische Untersuchung aus den oben angeführten Gründen unterblieben ist, lässt sich nichts näheres hierüber aussagen.

Bei der gemeinsamen unteren Extremität spricht schon der makroskopische Anblick, wie eine gewisse Rundung, die Polydaktylie, das Vorhandensein zweier Nägel an einer Zehe für eine Zusammensetzung aus 2 Teilen.[1]) Das Röntgenbild zeigt dann auch ein Femur mit 2 Gelenkköpfen, was wieder auf ein Vorhandensein zweier Gelenkpfannen schliessen lässt; ebenso erkennt man 2 Unterschenkelknochen, die symmetrisch nach der Mitte zu konkav sind und ferner eine Verschmelzung der Füsse.

Bei dem 2. Fall handelt es sich um einen weiblichen

Ileothoracopagus monosymmetros tribachius, tripus.

Die Röntgenphotographie des gemeinsamen Armes zeigt einen einheitlichen Humerus, der aber 2 Pfannen für das Olecranon besitzt; die Unterarme sind gekreuzt zur Verwachsung gekommen.

Brust- und Bauchhöhle sind gemeinsam. Es ist nur eine sekundäre Vorderseite zur Ausbildung gekommen, die andere ist sehr defekt. In der gemeinsamen Brusthöhle liegt ein gemeinsames Herz, das 2 Aorten enthält, zwischen denen das venöse System einmündet. Das Zwerchfell ist gemeinsam. Magen und Milz sind doppelt vorhanden und liegen bei beiden Zwillingen auf der gut ausgebildeten sekundären Vorderseite, so dass bei dem rechts von der Symmetrieebene gelegenen Zwilling Situs transversus vorhanden ist. Die Leber ist beiden Individualteilen gemeinsam. Die Duodena vereinigen sich in der Mitte und von hier ab scheint der Darmkanal gemeinsam zu sein. Die Genitalien sind nur an der sekundären Vorderseite ausgebildet. Die gemeinsame dritte untere Extremität ist an dieser Stelle nicht näher beschrieben, doch zeigt das beigefügte Röntgenbild, dass 1 Femur, sowie 2 Unterschenkelknochen und Polydaktylie vorhanden sind.

[1]) Anm. Siehe Figur 274 in „Ernst Schwalbe: Die Morphologie der Missbildungen", Bd. II, S. 251. Jena 1907.

Einen weiteren Fall beschreibt Sternberg in der Münchener medizinischen Wochenschrift, 48. Jahrg., No. 5: „Ein Fall von Ischiopagus."

Er gibt hier zunächst einen ausführlichen Bericht über den Geburtsverlauf eines Ischiopagus tripus. Der pathologisch-anatomische Teil beschränkt sich nur auf die äussere Beschreibung, da eine eingehende Untersuchung des Falles nicht vorgenommen werden konnte, weil das Monstrum einer Sammlung übergeben werden sollte. Die Missgeburt zeigt im ganzen die Zeichen der Reife. Es sind 2 normal entwickelte und getrennte Köpfe vorhanden; der Hals ist ebenfalls paarig. Ausserdem finden sich 2 Paar wohlproportionierte Arme, 2 gut entwickelte Beine und eine dritte allerdings stark verkümmerte untere Extremität. Die Genitalien sind sehr mangelhaft ausgebildet und lassen eine genaue Differenzierung des Geschlechtes nicht zu. Anus fehlt. Brust und Bauch erscheinen, äusserlich betrachtet, als gemeinsam. Jedoch lässt das Röntgenbild erkennen, dass der ganze Thorax mitsamt dem Schultergürtel doppelt vorhanden und getrennt und nur durch gemeinsame Haut bedeckt ist. Ferner sind 2 bis zum Kreuzbein völlig getrennte Wirbelsäulen nachzuweisen; Becken und Kreuzbein dagegen sind gemeinsam. Mit dem letzteren ist das verkümmerte dritte Bein beweglich verbunden. Ueber Eingeweide finden sich aus oben erwähntem Grunde keine Aufzeichnungen.

Der nächste Fall von Ischiopagus tripus fand sich in der Arbeit Przegendzas: Beitrag zur Lehre von den Doppelmissbildungen.

Der Verfasser beschreibt hier eine Missbildung männlichen Geschlechts. Kopf und Hals sind doppelt, völlig getrennt und gleichmässig gut entwickelt. Der Thorax ist gleichfalls noch doppelt angelegt; jedoch sind die von der Innenseite der Wirbelsäulen entspringenden Rippen untereinander verschmolzen. Das Brustbein ist nur links gut ausgebildet, rechts dagegen ist es verkümmert. Den beiden oberen normal gebildeten Extremitäten entspricht links und rechts je ein gut entwickeltes Schulterblatt. Jede Frucht besitzt nur ein Schlüsselbein. Das Becken zeigt keine Besonderheiten; beide Oberschenkel artikulieren in normaler Weise in demselben. Der dritte rudimentäre Fuss artikuliert, wie in dem Sternbergschen Falle, mit dem Kreuzbein; er besteht aus einem 6 cm langen Teil, der mit einem femurartigen Röhrenknochen versehen ist, mit dem ein 2 cm langer knorpeliger Teil durch ein Gelenk in Verbindung steht, an den sich rechtwinklig ein $2^1/_2$ cm langer Fuss anschliesst, der jedoch nur 2 Zehen enthält. In der Kreuzbeingegend findet sich ausserdem noch eine mit einer hellen Flüssigkeit gefüllte faustgrosse Cyste. An der vorderen Wand dieser Cyste — von ihr nur durch eine dünne Membran getrennt — verläuft das Rectum, welches in einen normalen Anus mündet. Die Beschreibung der inneren Organe dieses Falles ist ebenfalls nicht ganz vollständig wegen der teilweise nicht unbeträchtlichen Zerstörung des Präparats durch die geburtshülfliche Operation und die vorgeschrittene Maceration.

Es ist ein gemeinsames Zwerchfell vorhanden. Herz und Lungen sind grösstenteils maceriert, so dass sich nicht viel darüber aussagen lässt. Aehnlich liegen die Verhältnisse in der gemeinsamen Bauchhöhle. Die Leber ist gemein-

sam, hat jedoch 2 Gallenblasen, die ca. 3 cm voneinander entfernt liegen und gesondert in je ein Duodenum münden. Verdauungstractus ist bis zur Grenze von Jejunum und Ileum getrennt, von dort ab ist er gemeinsam und ohne Anomalien. Die Bauchspeicheldrüse fehlt und eine Milz ist nur bei dem linken Individuum nachzuweisen. Jeder Individualteil besitzt nur eine Niere, die jederseits an der Aussenseite der Wirbelsäule gelegen ist. Die Blase ist gemeinsam. Die Wirbelsäulen sind bis zum Kreuzbein doppelt.

Schliesslich sei noch die Arbeit von Opitz: Serie von Missbildungen erwähnt. (Zeitschrift für Geburtshülfe und Gynaekologie Bd. 41, S. 316.) Es handelt sich hier ebenfalls um einen Ischiopagus tripus.

Die beiden Oberkörper sind vom unteren Ende des Brustbeins aufwärts frei und mit Kopf und Armen völlig wohlgebildet. Die beiden Schwertfortsätze bilden eine gemeinsame Knorpelbrücke. Die Bauchhöhle ist gemeinsam, 2 gegenüberliegende Beine frei, die beiden andern zu einem einfachen Gliede verschmolzen. Eine gemeinsame Nabelschnur ist in der Mitte der gemeinsamen Bauchhaut an der Seite der beiden freien Beine enthalten. An der entgegengesetzten Seite findet sich ein 4 cm langer dünner nekrotischer Rest einer 2. Nabelschnur, von deren evt. Insertionsstelle auf der Placenta jedoch nichts vorhanden ist. Zwischen beiden normalen Beinen befindet sich ein normales männliches Glied. Ebenfalls ist eine Analöffnung vorhanden, jedoch ohne Andeutung eines Sphincters; auch eine Andeutung eines Scrotums ist bemerkbar. Der gemeinsame dritte Oberschenkel steht mit seinem einfachen Kopfe in Verbindung mit der durch Verschmelzung der beiden gegenüberliegenden Acetabula entstandenen Pfanne. Der Schenkelhals besteht aus einer breiten Knochenplatte. Der Trochanter major ragt nach aussen vor, ist jedoch sehr klein. Trochanter minor ist mit Sicherheit nicht festzustellen. Der Schaft des Femurs weist keine Besonderheiten auf. Der Unterschenkel dieser Extremität ist im Geburtsverlaufe abgetrennt worden und dem Verfasser der Arbeit nicht übersandt. Jedoch ist von ihm bekannt, dass er 10 Zehen hatte. Die Vereinigung der Beckenknochen dieser Gegend ist in einer Linie erfolgt, die vom Tuberculum ossis ischii aus quer durch die Pfanne geht, so dass die Schambeine fehlen. Von dem gemeinsamen, stark ausgebildeten Tuber ossis ischii geht nach jeder Seite ein Ligamentum sacro-tuberosum aus. Auf der Seite der freien Beine erfolgte die Verwachsung der Becken in der Symphyse. Die Wirbelsäulen sind beiderseits normal. Von den Eingeweiden, die bei der geburtshülflichen Operation grösstenteils eventriert sind, lässt sich nur aussagen, dass die beiden Lebern durch eine breite Brücke in Zusammenhang stehen. Die Brusthöhlen sind völlig getrennt.

Auf die Ansichten über die Genese der Doppelbildungen soll hier nicht eingegangen werden. Nur so viel sei gesagt, dass die anatomischen Verhältnisse in den mitgeteilten Fällen — namentlich mit Berücksichtigung der den beiden Individualteilen gemeinsamen Körperregionen, wie der gemeinsamen dritten Extremität, des Wegfalls der mittleren Partien — am meisten für die Ansicht

Rabands zu sprechen scheinen, dass eine Doppelbildung in allen ihren Teilen so angelegt wird, wie sie sich später darstellt, dass sie als ein einheitlicher (aber nicht einfacher) Organismus aufzufassen ist, eine Theorie der sich auch S. Kaestner und Ernst Schwalbe angeschlossen haben, welch letzterer sie als „Die Theorie der unvollkommenen Sonderung“ bezeichnet hat.

Zum Schluss ist es mir eine angenehme Pflicht, Herrn Oberarzt Dr. Hübner, der mich bei der Anfertigung der Arbeit liebenswürdig unterstützte, meinen herzlichsten Dank zu sagen. Ebenso danke ich Herrn Prof. Schwalbe für die Ueberweisung des Themas und das fördernde Interesse, das er meiner Arbeit entgegenbrachte.

Literatur.

Sternberg: Ein Fall von Ischiopagus. Münchener medizinische Wochenschrift. Jahrg. 48. No. 5.

James F. Gemmill: An ischiopagus tripus (humain) with special reference to the anatomy of the composite limb. Journal of Anatomy and Physiology normal and pathological. Vol. XXXVI. 1902.

Przegendza, Ad.: Beitrag zur Lehre von den Doppelmissbildungen (Dicephalus tripus mit Sacralcyste). Inaugural-Dissertation. München 1902.

Friedr. Ahlfeld: Die Missbildungen des Menschen. Leipzig 1880—1882.

Aug. Förster: Die Missbildungen des Menschen. Jena 1861.

Opitz: Serie von Missbildungen (Thoracopagus tripus). Zeitschrift für Geburtshülfe und Gynaekologie. Bd. 41, S. 312.

E. Schwalbe: Morphologie der Missbildungen. Bd. I u. II.

Mattiesen: Missbildung (Thoracoischiopagi). Zentralblatt für Gynaekologie. Vol. XXIII, p. 901.

Diepgen: 2 Fälle von Thorakopagus. Inaugural-Dissertation. Freiburg 1902.

Taruffi: Storia della Teratologia.

P. Ernst: Die tierischen Missbildungen.

Kuliga: Ueber Sirenenmissbildungen und ihre Genese.

Ellenberger u. Baum: Handbuch der vergleichenden Anatomie der Haustiere.

Figurenerklärung:

Fig. 1. Das Doppelkalb von vorn.

„ 2. Dasselbe von hinten, man sieht die gemeinsame dritte hintere Extremität.

Fig. 1.

Fig. 2.

Lebenslauf.

Ich, Max Bernhard Karl Hanck, wurde am 13. Mai 1885 zu Stavenhagen i./Mecklbg. geboren. Zunächst besuchte ich die Privatknabenschule meines Heimatsortes und siedelte dann auf das Realgymnasium zu Malchin i./Mecklbg. über. Nach bestandenem Abiturientenexamen widmete ich mich im Herbst 1903 an der Universität Rostock dem juristischen Studium. Bereits Ostern 1905 wandte ich mich jedoch dem Studium der Medizin zu und bezog nacheinander die Universitäten München, Jena, Rostock, Würzburg, Rostock. Die ärztliche Vorprüfung bestand ich im Juli 1907 in Rostock. Meiner Militärpflicht genügte ich im W.-S. 1907/08 beim Kgl. Bayer. 9. Inf.-Rgt. „Wrede“ in Würzburg. Nach im Mai 1910 in Rostock bestandenem Staatsexamen war ich als Medizinalpraktikant bis zum 1. Dezember 1910 am pathologischen Institut der Universität Rostock beschäftigt und bin seitdem am „Allgemeinen Krankenhause“ zu Lübeck tätig.